Herrn College
Rethers
Jr. Prof. Ed.
Verf.
LANE MEDICAL LIBRARY
SAN FRANCISCO

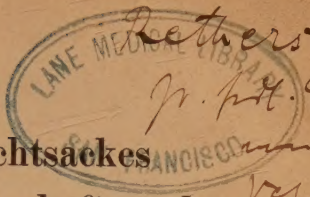

Über Ruptur des Fruchtsackes bei Extrauterinschwangerschaft nach dem Tode des Foetus.

INAUGURAL-DISSERTATION

WELCHE

ZUR ERLANGUNG DER DOCTORWÜRDE

IN DER

MEDICIN UND CHIRURGIE

MIT ZUSTIMMUNG

DER MEDICINISCHEN FACULTÄT

DER

FRIEDRICH-WILHELMS-UNIVERSITÄT ZU BERLIN

am 13. Mai 1890

NEBST DEN ANGEFÜGTEN THESEN

ÖFFENTLICH VERTHEIDIGEN WIRD

DER VERFASSER

Hermann Jacoby

aus Swinemünde, Reg.-Bez. Stettin.

OPPONENTEN:

Hr. Dr. med. Sebald Köhler.
- Dd. med. Oscar Salomon.
- Cand. med. Arthur Laboschin.

BERLIN.

Buchdruckerei von Gustav Schade (Otto Francke).

Linienstrasse 158.

Seinen teuren Eltern

in Liebe und Dankbarkeit

gewidmet

vom

Verfasser.

Die zahlreichen Arbeiten, welche in den letzten Decennien über das Gebiet der Extrauterinschwangerschaft erschienen sind, haben dahin geführt, dass man jetzt sowohl über die anatomischen Vorgänge, als über das klinische Bild der ectopischen Schwangerschaft eine ziemlich genaue Kenntnis besitzt.

Die Reihe der durch Operation erzielten Heilungen ist eine sehr grosse und die Betrachtungen über den Gegenstand bezüglich der verschiedenen Formen, der Ätiologie, der Diagnose und Therapie sind sehr mannigfache. Auf alle diese letzteren Momente näher einzugehen würde zu weit führen und den Rahmen dieser Arbeit überschreiten. Wohl aber ist es gerechtfertigt, wenn ich an dieser Stelle die Ausgänge, welche eine Extrauterinschwangerschaft nehmen kann, in Kürze zusammenstelle und erörtere[1]). Dabei kommen ganz besonders die so häufigen Tubengraviditäten in Betracht; die verschiedenen Ausgänge, welche bei diesen beobachtet sind, kommen ja auch zum grossen Teil den seltenen Ovarialschwangerschaften zu.

Die extrauterine Frucht kann sich bis an das normale Ende der Schwangerschaft entwickeln, bei Tubengraviditäten besonders dann, wenn der Sitz des Frucht-

sackes sich am abdominalen Ende der Tube befindet. Hat der Foetus seine Reife erlangt, ein Fall, der nicht so sehr selten ist, so stirbt er entweder ab oder wird lebend operativ entfernt.

Die Frucht kann anderseits durch ihr Wachstum Ruptur des Fruchtsackes hervorrufen, ein Ereignis, das besonders im 2., 3. und 4. Monat der Gravidität, seltener im 5. eintritt. Wenn nun, wie es meistens geschieht, diese Ruptur eine Blutung bedingt, so führt dieselbe entweder zum Tode der Mutter durch ununterbrochenen Erguss in die freie Bauchhöhle oder zur Bildung einer Haematocele retrouterina durch Abkapselung des ergossenen Blutes ein Douglasschen Raum, oder, und zwar am seltensten, zum Haematom der breiten Mutterbänder.

Bisweilen bedingt die Ruptur keine oder nur eine sehr geringe Blutung; dabei kann der Foetus durch die Rissstelle entschlüpfen und so dann sekundäre Abdominalschwangerschaft einerseits entstehen, d. h. Weiterentwicklung des ganzen Eies in der freien Bauchhöhle oder nur des Foetus, wenn der Sitz des Eies und demgemäss der Placenta unverändert bleibt, sekundäre intraligamentäre Schwangerschaft anderseits.

Was wird nun aber aus der Extrauteringravidität, wenn der Foetus abstirbt? Die Erfahrung lehrt, dass eine extrauterine Frucht sehr viel häufiger abstirbt als eine intrauterine. Der Tod kann eintreten durch Blutungen in das Ei, da die Tubencontractionen öfter zu stande kommen und leichter das nur locker inserierte Ei ablösen können, als dies im Uterus der Fall ist. Er

kann aber auch eintreten durch vorhandenen Tubenkatarrh, der ja bei der Entstehung der Tubengravidität in hohem Masse in Betracht kommt, während im Gegensatz dazu intrauterine Graviditäten meist ohne vorhandene Endometritis bestehen. Dieser Tubenkatarrh bedingt schlechtere Ernährungsverhältnisse und dadurch leichter das Absterben.

Weiter kommt für den Eintritt des Fruchttodes noch die grosse Reihe der Momente in Frage, die in frühen Monaten auch den Tod des intrauterinen Foetus nicht selten herbeiführen, vor allen die Lues, sowohl dadurch, dass sie eine Reihe von pathologischen Prozessen in wichtigen Organen erzeugt, als dadurch, dass sie sekundär zur Erkrankung der Eihäute führt. Ferner mangelhafter Stoffaustausch zwischen foetalem und mütterlichem Blut, meist veranlasst durch Butaustrittt aus den Gefässen in die Placenta. Sodann Allgemeinerkrankungen der Mutter, besonders solche, welche mit hohen Temperaturen einhergehen; schliesslich eine Reihe von mechanischen, schädlichen Einwirkungen.

Ist nun aus irgend einem dieser Gründe der extrauterine Foetus abgestorben, so kann das gesamte Schwangerschaftsproduct schrumpfen und entweder zum Teil oder ganz resorbiert werden, ein Ausgang, der zwar selten ist, aber doch von einzelnen beobachtet wurde.

Häufiger ist, wie die Erfahrung gelehrt hat, der Ausgang in Mumification oder in Lithopaedionbildung. Zu ersterem kommt es, wie die Untersuchungen von Leopold[2]) es wahrscheinlich machen, wenn der Foetus

ohne die schützenden Eihäute, zur letzteren, wenn er mit denselben im Abdomen den weissen Blutkörperchen preisgegeben ist.

Sepsis und Vereiterung kann ferner das Schicksal des Fruchtsackes sein; dieselbe führt dann entweder zum Tode der Frau oder zur mit grosser Gefahr verbundenen Heilung dadurch, dass im Laufe der Zeit eine Elimination der Frucht statt hat und zwar der Häufigkeit nach entweder durch Vagina, Rectum, Bauchdecken oder Blase.

Ein weiterer Ausgang ist nach dem Fruchttode der von Werth[3]) so bezeichnete „tubare Abort"; es findet Ausstossung des Eies aus der Tube durch das Ostium abdominale in die freie Bauchhöhle statt, oder durch das Ostium uterinum in den Uterus; letzteres ist sehr selten, beobachtet z. B. von F. Schwarz[4]) und von C. F. Grün[5]); es handelt sich in solchen Fällen wohl um Graviditas tubouterina; vielleicht liegt auch bisweilen ein Fehler in der Diagnose vor.

Endlich kann nach dem Fruchttode Ruptur mit allen ihren Gefahren der Ausgang sein. — Von diesen Ausgängen bei abgestorbenem Foetus sind gefahrvoll für die Mutter die 3 letzten, und zwar kann man diese Gefahren charakterisieren als Sepsis und Verblutung. Erstere ist erfahrungsgemäss selten in frühen Monaten von Extrauteringravidität, häufiger, wenn die Frucht grösser geworden ist, wenn der Fruchtsack dem Darm adhärent wurde und so Gelegenheit der Überwanderung schäd-

licher Mikroorganismen vom Darm zum Fruchtsack gegeben ist.

Die Gefahr der Verblutung kommt im Gegensatz hierzu besonders in den früheren Monaten in Betracht, wobei eine Trennung nach den vorher angegebenen anatomischen Gesichtspunkten in tubaren Abort und Ruptur klinisch nicht möglich ist.

Im folgenden wollen wir diesen letzteren Ausgang einer ectopischen Schwangerschaft erörtern und die Möglichkeit des Eintrittes von Ruptur nach dem Tode des Foetus auch ohne äussere Veranlassung genauer betrachten. Diese Frage ist deshalb von grosser Bedeutung, weil die Therapie der heutigen Zeit gegenüber der Extrauterinschwangerschaft im grossen ganzen derartig ist, dass einzelne die Frucht abzutöten bestrebt sind, um so Heilung zu erzielen, die anderen die Operation als das einzig Rationelle hinstellen.

Der Ausgang nun in Ruptur tritt nicht nur unmittelbar nach dem Fruchttode und gleichzeitig mit demselben in die Erscheinung, sondern auch später noch kann dies bei einer ectopischen Schwangerschaft am meisten gefürchtete Ereignis eintreten.

Es leuchtet ein, dass eine Reihe von mechanischen Insulten, Schlag, Stoss, Schuss, Fall, ungestüme Bewegungen und dergleichen mehr derart schädlich grade auf den extrauterinen Fruchtsack einwirken können, dass eine Berstung desselben die Folge ist.

Wir sehen aber auch bei Personen, die sich ganz ruhig verhalten, die jenen schädlichen Momenten nicht

ausgesetzt waren, längere Zeit nach dem Fruchttode plötzlich Ruptur eintreten. Diese Thatsache erklärt sich folgendermassen. Wenn, was sehr häufig der Fall ist, sich Contractionen im Fruchtsack einstellen und den Fruchttod herbeiführen, oder dieser letztere aus irgend einem anderen der früher erwähnten Gründe eintritt, so wird dann durch weitere Contractionen das Ei abgelöst. In den Pausen nach den Contractionen kommt es dann zu Blutungen zwischen Ei und Fruchtsack. Diese Blutung kann sofort eine sehr starke sein, so dass der Fruchtsack dadurch gesprengt wird und sehr schnell das Bild der acutesten Anämie erscheint. Es können aber auch sehr langsam nach jeder Contraction kleinere Blutungen erfolgen, deren Endeffect dann zwar derselbe ist, d. h. zur Ruptur führt, die aber klinisch ein viel weniger bedrohliches Krankheitsbild liefern.

Mit dieser Gefahr der Ruptur nach dem Fruchttode hat man so lange zu rechnen, als der Placentarkreislauf noch besteht.

Es ist Litzmanns Verdienst, darauf aufmerksam gemacht zu haben, dass die Gefahr der Extrauterinschwangerschaft um so geringer wird, je länger der Zeitraum ist, der hinter dem Tode des Foetus liegt. Im allgemeinen ist man der Ansicht, dass 3 Monate nach dem Fruchttode eine Verödung des Placentarkreislaufes eingetreten ist. Einige Autoren meinen, dass schon nach 6 Wochen, andere, dass erst nach 5—6 Monaten die Sistierung des Kreislaufes statt hat.

Haben wir nun so theoretisch die Möglichkeit des

Eintritts der Ruptur nach dem Fruchttode erörtert, so mögen nun die hierher gehörigen Fälle folgen, zunächst der, den Herr Dr. Veit mir zur Veröffentlichung zu überweisen die Güte hatte.

Frau Hansen, 29 Jahre alt, hat vom 19. Jahre ab die Menses gehabt; einmal hat sie ein ausgetragenes Kind geboren, einmal fand eine Fehlgeburt statt. Seit 4 Jahren ist sie nicht wieder schwanger gewesen. Die Menses dauerten stets 8 Tage und waren mit starken Schmerzen verbunden.

Am 4. Juni 1889 war die letzte Regel. Am 1. Juli stellten sich anstatt der Regel heftige Schmerzen ein und zwar in der rechten Seite; am 17. Juli sind sehr heftige Schmerzen in derselben Seite, so dass Patientin stundenlang laut schreit. Während dieser Zeit wird sie ärztlich beobachtet.

Der Puls geht bedeutend herunter und zunehmender Collaps ist deutlich erkennbar.

Am 21. Juli ergiebt die Untersuchung in der Narkose rechts vom Uterus an der Tube eine Schwellung, die vom Ovarium ohne Schwierigkeit isoliert werden kann. Der Uterus ist mässig vergrössert.

Die Diagnose lautet: rechtsseitige Tubenschwangerschaft. Am 22. Juli wird die Laparotomie gemacht.

Schnitt in der Linea alba; nach Durchschneidung des Peritoneum sieht man eine grosse Menge teils flüssigen, teils coagulierten Blutes in der Bauchhöhle; dasselbe wird zum Teil — etwa mehrere Hände voll — entfernt, zum Teil im Abdomen zurückgelassen. Die Tube der

rechten Seite ist rosenkranzartig geschlängelt. Das Ei sitzt unmittelbar am uterinen Ende der Tube. „Der Eisack ist geborsten.“ Die ganze rechte schwangere Tube, die ganz frei liegt und nirgends durch Adhäsionen mit irgend einem Gebilde der Nachbarschaft verwachsen ist, wird mitsamt dem Ovarium exstirpiert. Die Bauchwunde wird dann geschlossen, und die Genesung der Patientin erfolgt ohne jegliche Störung.

Am 25. Juli wird der Abgang einer Decidua aus dem Uterus beobachtet. Über das durch die Operation gewonnene Präparat ist folgendes zu sagen: Die von Adhäsionen vollständig freie Tube ist vielfach geschlängelt und hat eine Länge von 8 cm. Die Schleimhaut zeigt starke Wulstung. Das Fimbrialende ist ganz normal: am uterinen Ende befindet sich ein etwa Haselnuss grosser Körper in der Tube, welcher an seiner hinteren Fläche eine Öffnung zeigt von 1 cm Länge und 3—4 mm Breite mit sehr scharfen Rändern, welche die verdünnte Tubenwand darstellen; oberhalb des Risses sitzen einige Blutcoagula. Auf dem Durchschnitt zeigt sich die Tube an dieser Stelle ausgefüllt mit einem festen Coagulum, das eine kleine spaltförmige centrale Höhle aufweist; im übrigen sitzt diese Masse an der vorderen und oberen Peripherie der Tube vollkommen fest, während sie in ihrer ganzen unteren Partie von der Tubenwand frei abzugrenzen ist. Durch die mikroskopische Untersuchung sind Chorionzotten mit voller Sicherheit nachzuweisen.

In der Vertiefung an der hinteren Wand zwischen Tube, Ligamentum latum und Ovarium ist das Perito-

neum vollkommen glatt ohne jede Auflagerung; ebensowenig zeigt dasselbe an der vorderen Wand der Tube Adhäsionen. Das Ovarium hat eine Länge von 6 cm und zeigt eine vollkommen glatte Oberfläche; es ist von leicht bisquitförmiger Gestalt. Die eine Schwellung an der dem Uterus zugewandten Seite wird gebildet durch ein Corpus luteum verum von etwa 2 cm Durchmesser. An der anderen Schwellung bemerkt man mehrere kleine Cysten und alte Corpora lutea.

Die kurze Epikrise dieses Falles würde folgende sein: Bei einer Frau, die bereits geboren hat, besteht eine rechtsseitige Tubenschwangerschaft. Das Ei geht nach 3 Wochen zu Grunde, entsprechend dem Eintritt der starken Schmerzen am 1. Juli anstatt der Regel. Hiermit stimmt die Umwandlung des Eies in eine Blutmole. Am 17. Juli erfolgt die Ruptur des Fruchtsackes mit den charakteristischen Symptomen des heftigsten Schmerzes und der Collapserscheinungen.

Es ist also unzweifelhaft, dass in diesem Falle 14 Tage bis 3 Wochen nach dem Tode der Frucht die Ruptur mit ihren Folgen eingetreten ist.

Im Anschluss hieran möchte ich die Fälle erörtern, welche ich aus der Litteratur als hierher gehörig zusammenstellte, zunächst den von Schwartz[6]) in Halle.

Es handelt sich um eine ca. 25 Jahre alte Patientin, die einmal geboren hat und darauf wegen einer Endo- und Perimetritis behandelt wurde.

Am 9. Oktober 1886 blieben nach Angabe der Pa-

tientin die im Anfang desselben Monats erwarteten Menses aus, und ein fleischwasserähnlicher Ausfluss, Rücken-, Leibschmerzen und Erbrechen stellten sich ein.

In der Nacht zum 1. November erkrankte Patientin dann sehr heftig: die Symptome innerer Blutung sind deutlich vorhanden, und es wird die Diagnose auf geborstene Extrauterinschwangerschaft gestellt.

Bei Tagesanbruch Laparotomie: $2^1/_2$—3 Liter teils geronnenen, teils flüssigen Bluts im Abdomen. Das Ovulum von Kleinhühnereigrösse ist intact ausgetreten und liegt im Douglas von Blutcoagulis eingehüllt. Beide Tuben und Ovarien sind im Douglas fest adhärent. In der oberen Wand der linken Tube findet sich die Rupturstelle von Groschengrösse. Die Decidua wurde in Fetzen am 4. und 5. Tage ausgestossen.

„Im Ovum fand sich nur ein ganz rudimentärer, verkümmerter und schon vor der Operation abgestorbener Foetus von kaum $^1/_2$ cm Länge an einer etwa 1 Zoll langen Nabelschnur."

Dieser Befund liefert den Beweis, fährt Schwartz an derselben Stelle fort, dass mit dem spontanen und auch künstlichen Tode des Foetus bei der Extrauterinschwangerschaft die Gefahr der Ruptur des Fruchtsackes durchaus noch nicht vorüber ist. Hieran reihe ich den Fall von Bröse[7]).

Patientin ist eine Frau von 26 Jahren, deren letzte Regel am 8. April 1888 stattfand.

Am 19. September trat eine Blutung ein, die lange anhielt und am 24. September ging eine Haut ab.

Am 2. November ergiebt die Untersuchung einen harten Tumor bis etwas unterhalb des Nabels reichend; Uterus 9 cm lang, leer. Am 8. November Laparotomie: Nach Durchschneidung des Peritoneum entleert sich eine blutig seröse Flüssigkeit; das Netz erscheint stark entzündet; Frucht ganz eingehüllt in Netz- und Darmschlingen mittels zahlreicher Adhäsionen.

Vorn am Fruchtsack befindet sich eine Öffnung, durch welche man mit der Hand bequem eindringen kann.

„Die Frucht ist den Macerationserscheinungen nach schon ca. 4—6 Wochen tot; die Ruptur des Fruchtsackes muss aber später nach dem Tode der Frucht erfolgt sein, da die Adhäsionen zwischen Frucht und Darmschlingen ganz frisch, höchstens 14 Tage alt waren.“

Diese genaue Angabe des Befundes macht den Fall geeignet, ihn als hierher gehörig zu betrachten; denn danach ist offenbar die Ruptur 3—4 Wochen nach dem Tode des Foetus erfolgt, und wenn keine bedrohlichen Symptome innerer Blutung auftraten, so kommt dies entweder daher, dass die Rissstelle eine besonders günstige Lage bezüglich des Sitzes der Placenta hatte oder daher, dass die Verödung des Placentarkreislaufes besonders früh eingetreten war.

Diesem Falle möge der von Brühl[8]) folgen.

„Abdominalschwangerschaft, compliciert mit intrauteriner Schwangerschaft; Geburt im 8. Monat; spon-

tane Ausstossung des intrauterin entwickelten, operative Entfernung des extrauterin gelegenen Eies."

Die Föten sind beide weiblichen Geschlechtes. Der intrauterine ist 44,5 cm lang, 1670 g schwer. Der extrauterine 29 cm lang und 520 g schwer. Jeder der beiden Eierstöcke enthält ein Corpus luteum verum.

Nach der Geburt des intrauterinen Foetus stellen sich peritonitische und Collapserscheinungen ein. Es wird, da Verdacht auf Axendrehung eines Ovarialtumors vorliegt, die Laparotomie gemacht. Da zeigt es sich, dass sehr viel frisches Blut in der Bauchhöhle ist, und ferner befindet sich darin „ein stark macerierter Foetus. Der Fruchtsack ist geborsten."

Es ist klar, dass die Ruptur bei dieser Abdominalschwangerschaft nach dem Tode des Foetus erfolgt ist, denn die Blutung ist frisch, der Foetus aber stark maceriert. Der letztere steht an Gewicht und Länge auch in keinem Verhältnis zu dem intrauterinen, woraus auch hervorgehen dürfte, dass derselbe schon längere Zeit tot war. Die Ruptur wurde hier wahrscheinlich veranlasst durch die Bewegungen und Anstrengungen, die bei der Geburt des ersten Foetus sicher stattfanden, ferner durch eine Eisenbahnfahrt und einen Transport in die Klinik.

Dabei möchte ich noch kurz einen anderen von Brühl[9]) berichteten Fall erwähnen. Bei einer Extrauterinschwangerschaft, wahrscheinlich frei im Abdomen, im 8. Monat tritt der Tod des Foetus ein und 2 Tage später wird wegen bedrohlicher Symptome die Laparo-

tomie gemacht. „Es findet sich viel Blut in der Bauchhöhle und ein in Maceration begriffener Foetus.“

Dieser Fall gehört zu denjenigen, wo entweder gleichzeitig mit dem Fruchttode oder kurz darauf Ruptur eintritt.

Hieran reiht sich ein von Olshausen[10]) berichteter, trefflich hierher passender Fall.

Ein Arzt hatte bei seiner Frau eine Extrauterinschwangerschaft constatiert; die Menstruation fehlte seit 11 Monaten; seit 5 Wochen hatten die Bewegungen des Foetus aufgehört; das Befinden der Frau war ein vollkommen gutes; keinerlei Beschwerden.

Man fand bei der Untersuchung neben dem kleinen Uterus einen Foetus von ungewöhnlicher Grösse, offenbar über den Termin hinaus lebend geblieben. Herztöne fehlten, wie der Ehemann constatiert hatte, schon seit längerer Zeit.

Es wird kein Eingriff gemacht.

Nach 14 Tagen bekommt die bis dahin ganz gesunde Frau in der Nacht plötzlich heftige Schmerzen und stirbt nach 2 Stunden unter den Zeichen innerer Verblutung. Keine Section.

Es ist in diesem Falle also mindestens 3 bis 4 Wochen nach dem Absterben des Foetus die Ruptur des Fruchtsackes eingetreten.

Ich komme nun zu 8 von Hofmann in Wien[11]) beschriebenen Fällen, die alle das Gemeinsame haben, dass die Anamnese entweder ganz fehlt oder ausserordentlich mangelhaft ist. Der Befund bei der Section ist

aber so charakteristisch, dass ich 2 Fälle unbedingt als hierher gehörig ansehen darf, während ich einige andere von den 8 noch an späterer Stelle erwähnen werde.

In dem ersten dieser Fälle handelt es sich um eine plötzlich, und soviel man erfahren konnte, unter den Erscheinungen innerer Blutung verstorbene Frau. Bei der Section fand sich in der Bauchhöhle nach Durchschneidung des Peritoneum frisches, zum Teil geronnenes, zum Teil flüssiges Blut. Der rechte Eileiter zeigt einen hühnereigrossen Sack, welcher an seiner oberen Wand eine schlitzförmige cr. 2 cm lange Öffnung hat, aus der in Blutgerinnsel gehüllt feinzottiges Placentargewebe und eine dünne Nabelschnur hervorragen, an welcher ein 4 cm langer Embryo hängt, der sichtlich in Maceration begriffen ist.

Der andere Fall betrifft eine ebenfalls plötzlich unter den Zeichen der Verblutung zu Grunde gegangene Person. Auch hier findet sich im Abdomen viel frisches geronnenes und flüssiges Blut. Die linke Tube ist nach hinten umgeschlagen und mit der Nachbarschaft verwachsen. Unmittelbar am Uterus befindet sich ein über walnussgrosser Sack, welcher in der Mitte seiner oberen Wölbung eine Öffnung besitzt, aus der Blutgerinnsel, Chorionzotten und Nabelschnur herausragen. „Nach langem Suchen werden stark macerierte Reste des dazu gehörigen Embryo in den Blutgerinnseln gefunden.“

In beiden Fällen, besonders in dem zweiten, gestattet der grosse Gegensatz zwischen der frischen Blutung

einerseits und den stark macerierten Teilen der Embryonen anderseits die Annahme, dass die Ruptur mit ihren unheilvollen Folgen nach dem Absterben des Foetus erfolgt ist.

Die Zahl solcher Fälle, wie die bisher erörterten, würde wahrscheinlich eine weit grössere sein, wenn oft die Berichte bezüglich Anamnese, Operations- oder Sectionsbefund genauere wären. Aber nicht selten fehlen z. B. Angaben über den Foetus ganz, oder sein Vorhandensein wird zwar erwähnt, über sein Aussehen aber nicht das Mindeste gesagt, und das gerade bei Fällen, wo bei eingetretener Ruptur operiert resp. seciert wurde.

Unbedingt gehört hierher aber noch eine Reihe von Extrauteringraviditäten, wo Ruptur eingetreten war, peritonitische und Collapserscheinungen zur Operation aufforderten und wo dann trotz aufmerksamen Suchens ein Foetus nicht zu finden war, und das bei solchen Graviditäten, die schon in der 12., 14., ja 16. Woche ihrer Entwicklung sein sollten.

Das kann seinen Grund nur darin haben, dass der Fruchttod schon längere Zeit vorher eingetreten war und die Ruptur nach demselben sich ereignete. Denn ein Foetus von 10—16 cm Länge — und um einen solchen würde es sich dem Bestehen der Schwangerschaft nach handeln — müsste, noch dazu bei aufmerksamem Suchen, doch im Abdomen gefunden werden können. — Hierher gehören zunächst einige von Lawson Tait[12]) beschriebenen Fälle.

Einmal handelt es sich um eine Patientin, die 12 Jahre verheiratet ist, aber noch niemals geboren hat.

Seit ca. 4 Monaten ist die Menstruation ausgeblieben. Anfang November erkrankt sie plötzlich mit heftigen Schmerzen im Abdomen; sie lag zu Bett und befand sich in ärztlicher Behandlung.

Am 24. November wurde sie ins Krankenhaus geschafft, woselbst man bei der Untersuchung den Uterus fixiert und rechts von ihm einen weichen, leicht fluctuierenden Tumor fand. Aus diesem Befund und aus dem sonstigen Zustand der Patientin stellte man die Diagnose auf geborstene Tubarschwangerschaft.

Am 28. November findet Tait bei der Laparotomie die linke Tube in einer Ausdehnung von fast 3 Zoll geplatzt und die Bauchhöhle mit einer grossen Menge geronnenen wie flüssigen Blutes gefüllt. Die Placenta hatte ihren Sitz in der dilatierten Tube. „Ein Foetus wurde nicht gefunden."

Der 2. Fall betrifft eine Patientin, die 9 Jahre verheiratet ist und 5 Kinder hat, von denen das jüngste 17 Monate alt ist; nach diesem Wochenbett bestand eine lange und ernste Erkrankung des Beckens — wahrscheinlich ätiologisch von Wichtigkeit für die darauf folgende Extrauterinschwangerschaft.

Die letzte Regel war vor Weihnachten gewesen. Mitte Februar stellen sich die Erscheinungen einer heftigen Beckenperitonitis ein, welche am 23. desselben Monats die Laparotomie indicieren. Die Bauchhöhle enthält viel flüssigen und geronnenen Blutes: „die linke Tube ist geborsten", und es gelingt, eine Placenta in

derselben nachzuweisen. „Ein Foetus aber kann nicht gefunden werden.“

Drittens[13]) endlich kommt eine Patientin in Betracht, welche vor einigen Jahren gravida gewesen war. Die Menstruation ist seit 3 Monaten ausgeblieben; jetzt kommt es zu einer plötzlichen Erkrankung mit hoher Pulsfrequenz und hoher Temperatur. Die Laparotomie ergiebt eine grosse Menge flüssigen und geronnenen Blutes im Abdomen. Die rechte Tube ist geplatzt und enthält eine Placenta. Trotz eifrigen Suchens wurde ein Foetus nicht gefunden.

In diesen 3 Fällen handelt es sich um Graviditäten, die sich schon im 2., 3., vielleicht auch 4. Monat ihrer Entwicklung befinden, wenigstens nach dem Ausbleiben der Menstruation zu schliessen. In allen 3 Fällen kam es zur Ruptur und Blutung mit den charakteristischen zur Laparotomie Anlass gebenden Symptomen. In allen 3 Fällen wurde der Foetus nicht gefunden, was höchst wunderbar wäre, wenn er der Zeit der Schwangerschaft entsprechend eine Grösse von 6—10 cm und darüber besessen hätte.

War aber der Fruchttod schon längere Zeit vor der Berstung eingetreten, so kann man sich leichter vorstellen, dass die Föten bei ihrer Kleinheit aus der Rupturstelle entschlüpft, unter die Peritoneumfalten gelangt und so dem suchenden Auge des Operateurs entgangen oder, was noch wahrscheinlicher, daselbst bei ihrer Kleinheit schnell resorbiert sind.

Hieran schliesse ich den Fall von Hollstein[14]).

Eine Patientin, die einmal vor 4 Jahren geboren und im Anschluss daran ein Puerperalfieber durchgemacht hat, ist gesund und regelmässig menstruiert bis zum November 1886, wo die Menses ausbleiben, Unbehagen und Schmerzen sich einstellen.

Am 13. December ergiebt die Untersuchung den Uterus weich und vergrössert, links das Ovarium geschwollen, rechts einen Tumor. Man stellt die Diagnose auf Tubengravidität im 3. Monat, und zwar wegen der Härte des Tumors auf eine im Rückgang begriffene. Diese Diagnose wird noch sicherer dadurch, dass der Tumor einerseits nicht wächst, anderseits härter wird.

Am 5. Januar 1887 stellen sich starke Schmerzen ein, die durch Ruhe und Eis behandelt werden.

Am 13. Januar verschlimmert sich der Zustand und Blutung aus der Scheide tritt auf.

Am 15. Januar — Patientin ist inzwischen in die Klinik aufgenommen — stösst der Uterus eine vollständige Decidua aus.

Am 26. Januar wird, da die Erscheinungen nicht nachlassen, die Laparotomie gemacht.

„Die rechte Tube ist medianwärts geborsten“ und wird exstirpiert. Das Ovulum von Hühnereigrösse liegt in den Blutmassen, welche den Douglas ausfüllen. „Eine Frucht wird nicht gefunden.“

Ganz abgesehen davon, dass in diesem Falle der Foetus nicht gefunden wurde — die Schwangerschaft bestand über 4 Monate — können wir schon deshalb mit Sicherheit annehmen, dass die Ruptur nach dem

Fruchttode erfolgt ist, weil die Diagnose auf eine im Rückgang begriffene Tubengravidität schon im December gestellt und durch die weitere Beobachtung gesichert war.

Die Blutung erfolgte hier in Schüben und hatte zur Folge, dass das Befinden der Patientin immer schlechter wurde, bis schliesslich die Laparotomie Rettung brachte.

Weiter verdient der Fall von Netzel[15]) Erwähnung. Eine bis dahin gesunde Frau erkrankt nach einer schweren Arbeit plötzlich mit starken Schmerzen im Unterleib und geht nach 12 Stunden unter den Symptomen acutester Anämie zu Grunde. In den letzten Monaten hatten aus dem Uterus keine Blutungen stattgefunden, anstatt derer aber ein farbloser Fluss.

In der Bauchhöhle fand sich eine grosse Menge flüssigen und coagulierten Blutes, in der äusseren Hälfte der linken Tube eine Geschwulst von Pflaumengrösse, gebildet durch ein blutinfiltriertes Ei, das wahrscheinlich ein Alter von 4—6 Wochen hatte. „Der Fruchtsack zeigte an der äusseren Seite mehrere kleine Risse.“ Placenta und Eihäute sind vorhanden, „Nabelschnur und Foetus dagegen nicht zu finden“.

In Bezug auf das Fehlen des Foetus ist ziemlich dasselbe zu sagen, wie in den Fällen von Lawson Tait.

Hier komme ich nun noch einmal auf die Fälle von Hofmann[16]) zurück, von denen es einige dem Sectionsbefunde nach verdienen, an dieser Stelle erwähnt zu werden.

Bei einer plötzlich unter den Zeichen innerer Ver-

blutung verstorbenen Person wird die Laparotomie gemacht. Die rechte Tube ist mit der Umgebung vielfach verwachsen. Dieselbe ist an einer Stelle zu einem hühnereigrossen Sack erweitert, welcher an seiner oberen Peripherie der Länge nach geborsten ist. Der Sack war mit Chorionzotten ausgekleidet, sonst leer. Ein Foetus wurde nicht gefunden.

Bei einer anderen ebenfalls plötzlich Verstorbenen ergiebt die Section folgendes: Viel frisches Blut im Abdomen; die linke Tube zeigt in der Mitte einen walnussgrossen, weichen Sack, der an seiner oberen Seite von einer kleinen Öffnung durchbrochen ist. Chorionzotten sind besonders an der hinteren Wand deutlich nachzuweisen. Ein Embryo wird nicht gefunden.

In einem 3. Falle endlich bestand seit 6 Wochen Gravidität, worauf unter den Symptomen der inneren Verblutung der Exitus eintritt. Bei der Section findet sich viel frisches Blut in der Bauchhöhle. Die linke Tube zeigt eine Erweiterung von 2,5 cm Länge und 1,5 cm Breite, ferner eine hanfkorngrosse Öffnung an der vorderen Wölbung. Am ganzen Umfang des in Blutgerinnsel eingelagerten Eies sind Chorionzotten nachzuweisen. In dem linsenkorngrossen Amnionbläschen befindet sich keine Frucht.

Diese Fälle, ganz besonders der erste, wo es sich bereits um einen hühnereigrossen Fruchtsack handelt, schliessen sich hinsichtlich ihrer Beurteilung den vorigen an. Der Umstand, dass trotz Suchens ein Foetus nicht

gefunden wird, fällt bei einer Section noch viel mehr ins Gewicht, als bei einer Operation.

Die Annahme, dass die Foeten den weissen Blutkörperchen zum Opfer gefallen seien, nachdem sie ins Abdomen gelangt waren, dürfte deswegen nicht gerechtfertigt sein, weil die Section sehr bald nach dem so plötzlich durch die Ruptur eingetretenen Tode gemacht wurde.

Zum Schluss bringe ich einen Fall von Westermark[17]).

Die 23jährige Frau, primipara, war immer unregelmässig und schmerzhaft menstruiert. Im 4. Monat der Schwangerschaft bekam sie heftige Schmerzen im Unterleib, verbunden mit allgemeinem Krankheitsgefühl.

Einen Monat später wird die Laparotomie gemacht, um den extrauterinen Fruchtsack zu entfernen. Im Abdomen befindet sich eine bedeutende Menge Blut. Das linke Ovarium und die damit zusammenhängende Geschwulst werden exstirpiert; Adhäsionen sind nirgends. Die Gravidität ist mit Sicherheit in dieser Tube nachzuweisen. Die Wand ist nicht geborsten. Die Öffnung des Fimbrialendes aber ist sehr klaffend und die Blutung in die Bauchhöhle hinein muss durch diese Öffnung stattgefunden haben; die Placenta befindet sich in molecularer Zersetzung. „Ein Foetus wird nicht gefunden."

Es handelt sich hier zweifellos um einen Fall von tubarem Abort, der hier aber ganz an seiner Stelle ist,

da, wie schon vorher erwähnt, eine Scheidung in tubaren Abort und Ruptur klinisch nicht möglich ist.

So glaube ich nun durch eine grosse Reihe von Fällen bewiesen zu haben, dass Ruptur nach dem Tode des Foetus bei Extrauterinschwangerschaft ein durchaus nicht so seltenes Ereignis ist.

Fragen wir uns nun, welche Bedeutung diese Thatsache für die Therapie hat, so muss von vornherein gesagt werden, dass, wenn mit dem Tode der Frucht die Hauptgefahr einer ectopischen Schwangerschaft nicht beseitigt ist, sondern sogar in gewissem Masse fortbesteht, dass dann eine Therapie, welche darauf zielt, durch Abtöten der Frucht heilsam zu wirken, irrationell ist, eben wegen des Fortbestehens des gefürchtetsten Ausganges, den die Extrauteringravidität nehmen kann. Dabei muss man noch ganz davon absehen, dass die Electropunctur, die Punction, die Morphiuminjectionen in den Fruchtsack — alles Methoden, die den Fruchttod herbeizuführen angegeben sind — die Gefahr der Sepsis und Eiterung in sich schliessen, und dass der Foetus z. B. trotz Morphiuminjectionen weiterleben kann. (Fall von Fränkel.)

Ferner wäre bezüglich der Therapie zu sagen, dass die Diagnose Fruchttod für eine sonst in Frage kommende Laparotomie keine Contraindication bildet, d. h. man soll nach dem sicher erkannten Tode nicht lässig sein und hoffen, es werde, in der Meinung, dass die Hauptgefahr der Ruptur beseitigt sei, in kürzerer oder längerer Zeit Verödung des Placentarkreislaufes ein-

treten. Man thut vielmehr gut, in einer Reihe von solchen Fällen zu operieren, zumal die Prognose dieser Operation eine bessere geworden ist, seitdem Olshausen die Operationstechnik für solche Fälle so wesentlich verbessert hat. Jene bedeutenden und so sehr gefürchteten Blutungen aus der Placentarstelle, wie sie aus einer Reihe von Fällen bekannt sind, werden eben wegen der Vervollkommnung der Operationsmethode viel weniger häufig vorkommen.

Höchstens in den Fällen warte man ab, wo man aus der Anamnese mit aller Wahrscheinlichkeit darauf schliessen darf, dass schon eine lange Zeit nach dem Fruchttode vergangen ist und wo dann in ganz kurzer Zeit bei ruhigem Verhalten der Patientin die baldige Sistierung des Kreislaufes erhofft werden kann.

Die Erkennung solcher Zustände wird allerdings sehr schwer sein, immerhin werden aber Fälle vorkommen, wo die Patientinnen mit einiger Sicherheit angeben, der Fruchttod sei zu einer bestimmten Zeit eingetreten, und wo man, was viel wichtiger ist, nach garnicht langer Beobachtung durch das Fehlen jeglicher Contractionen im Fruchtsack, durch das Fehlen von Blutabgang aus dem Uterus, durch das Fehlen von jeglichen Schmerzanfällen diese Angaben der Patientinnen bestätigt findet.

Ist nach dem Fruchttode die Ruptur eingetreten, so kann das Verhalten dasselbe sein wie bei nicht abgestorbenem Foetus. Wenn man hofft, dass das Blut

sich im Douglas sammeln und abkapseln wird — und diese Hoffnung ist dann berechtigt, wenn die Ruptur nicht ganz plötzlich und unter ganz stürmischen Erscheinungen erfolgt — so genügen Ruhe und Eis als Therapie. Zum operativen Eingriff kann man sich dann immer noch entschliessen, wenn die Symptome drohender werden.

Der mir von Herrn Dr. Veit zur Veröffentlichung gegebene Fall bietet hierfür ein gutes Beispiel. Die Patientin war 4 Tage unter ärztlicher Beobachtung; man war immer in der Hoffnung, es werde zur Bildung einer Haematocele retrouterina kommen; schliesslich wurde die Laparotomie doch nötig und brachte, noch rechtzeitig ausgeführt, Rettung. Das Fehlen jeglicher perimetritischer Adhäsionen erklärt hier wohl das Ausbleiben der Abkapselung.

Tritt die Reptur von vornherein unter sehr bedrohlichen Symptomen auf, so ist natürlich die sofortige Laparotomie die einzig rationelle Therapie.

Es ist mir zum Schluss eine angenehme Pflicht, meinem hochverehrten Lehrer Herrn Privatdocenten Dr. J. Veit für die Anregung zu dieser Arbeit und die freundliche Unterstützung bei derselben meinen verbindlichsten Dank auszusprechen.

Litteratur.

1. Schröder, Lehrbuch der Geburtshülfe 10. Aufl. 1888.
   Winkel, Lehrbuch der Geburtshülfe 1889.
   P. Müller, Handbuch der Geburtshülfe Bd. II.
   Lawson Tait, Lectures on ectopic pregnancy. etc.
2. Archiv für Gynäkologie, Bd. 18.
3. Beiträge zur Anatomie und zur operativen Behandlung der Extrauterinschwangerschaft. Stuttgart 1887.
4. Wiener med. Blätter No. 8.
5. Obstetr. Transact. Vol. XXVII.
6. Verhandl. der deutsch. Gesellsch. f. Gynäkologie II. 1888.
7. Verhandl. der Gesellsch. f. Geburtshülfe und Gynäkologie zu Berlin 1888.
8. Archiv f. Gynäkologie Bd. 30.
9. ebendaselbst.
10. Compte-rendu du congrès de Copenhague 1884. p. 168.
11. Wiener med. Blätter 1888.
12. Brit. med. journal 1885. 18. IV.
13. Brit. med. journal 1884. 28. VI.
14. Deutsche med. Wochenschrift 27. 9. 1888.
15. Fall af Tubarchafvandescap. Hygieia 1879.
16. Wiener med. Blätter 1888.
17. F. Westermark. Hygieia 1885 p. 345.

Thesen.

I.

Die Gefahr der Ruptur besteht bei der Extrauterinschwangerschaft auch nach dem Tode des Foetus, folglich ist die Methode, künstlich den Fruchttod herbeizuführen, zu verwerfen.

II.

Vor der Anwendung des Kali chloricum bei Kindern ist dringend zu warnen.

III.

Für die Diagnose einer Nephritis ist oft der Augenspiegelbefund von entscheidender Wichtigkeit.

Lebenslauf.

Verfasser, Hermann Jacoby, mosaischer Religion, Sohn des Rentiers E. Jacoby zu Swinemünde, wurde am 25. Mai 1867 in Usedom (Kr. Usedom - Wollin, Reg.-Bez. Stettin) geboren. Seine erste Schulbildung erhielt er auf der höheren Bürgerschule zu Swinemünde, besuchte dann von Ostern 1879 an das Gymnasium zu Anklam, welches er Ostern 1886 mit dem Zeugnis der Reife verliess.

Das erste Semester studierte er in Würzburg, die 3 folgenden in Berlin und bestand dort am 25. Februar 1888 die ärztliche Vorprüfung.

Vom 1. April 1888 bis zum 1. October 1888 genügte er dann seiner Dienstpflicht beim 1. Infanterieregiment „König“ in München.

Das 6., 7. und 8. Semester studierte er wieder in Berlin, woselbst er am 3. Februar 1890 das Tentamen medicum und am 20. Februar 1890 das Examen rigorosum bestand.

Seine akademischen Lehrer waren die Herren Professoren und Docenten:

in Würzburg: Decker, Kohlrausch, v. Sachs.

in München: v. Nussbaum.

in Berlin: Bardeleben, v. Bergmann, du Bois-Reymond, Christiani (†), Dührssen, B. Fränkel, Fräntzel, Fritsch, Gerhardt, Gusserow, v. Hofmann, Koch, L. Lewin, Leyden, Liebreich, F. E. Schulze, Uhthoff, Veit, Virchow, Waldeyer, J. Wolff.

Allen diesen hochverehrten Herren spricht Verfasser seinen herzlichsten Dank aus.